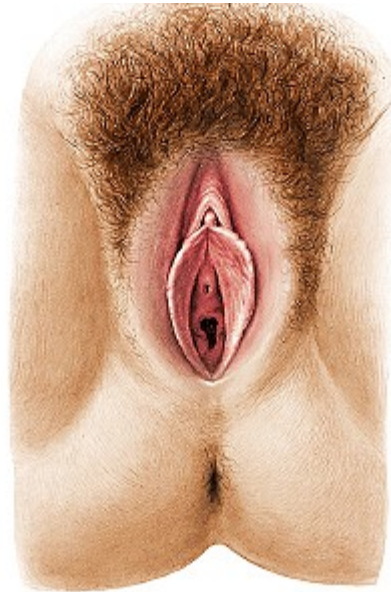

Periné Anterior de la Mujer

El periné anterior de la mujer tiene una situación y límites semejantes a la del hombre, de forma triangular, cuyo vértice corresponde a la parte inferior de la sínfisis del pubis y la base está representada por la línea bisquiática, los bordes están dados por el suco genitocrural que se corresponden con las ramas isquiopubianas, en un primer plano destacan los órganos genitales externos o vulva.



La Vulva

Se presenta con el aspecto de una hendidura central anteroposterior, denominada hendidura vulvar, orlada por los labios mayores, empieza en la región pubiana y termina en el ano. Está conformada por:

Hendidura y conductos vulvares

Se nota al separar los labios mayores, dejando ver a los labios menores, el clítoris, el himen o carúnculas mirtiformes. Este revestimiento es cutáneo aunque tiene un aspecto mucoso, es liso, lampiño, rosado y húmedo, contiene numerosas glándulas sebáceas que secretan una sustancia blanca mal oliente, es el esmegma vulvar. En esta cavidad se abre la vagina y la uretra

Labios Mayores

Son repliegues cutáneos que miden de 8 a 9 cm. de longitud y de 2 a 3 mm de ancho, se unen por delante formando la comisura anterior, poco notoria que se continua con el Monte de Venus, por detrás se unen formando la comisura posterior, constituyendo la horquilla, la distancia que la separa del ano es de 25 mm.

Su cara externa está muy pigmentada, cubierta de pelos, con glándulas sudoríparas y sebáceas.

Labios Menores

Llamados también ninfas, son repliegues cutáneos que miden de 30 a 35 mm de longitud y 10 a 15 mm de ancho, presenta una cara externa y otra interna, un borde superior adherente, adosado al bulbo de la vagina y un borde inferior libre e irregularmente dentellado. El extremo anterior se desdoble formando el capuchón del clítoris, el posterior se pierde generalmente en la cara interna del labio mayor, en algunos casos se une con el del lado opuesto, limitando con el borde del orificio vaginal una depresión llamada fosita navicular.

Clítoris

Es órgano eréctil, el homólogo a los cuerpos cavernosos del hombre, su porción libre forma una eminencia de cerca de 2 cm. de longitud y 6 mm. de ancho, cubierto por el prepucio, termina en un glande.

Vestíbulo

Es un espacio triangular, que tiene como lados a los labios menores y por debajo el borde de la vagina. Contiene al clítoris, meato urinario y a las glándulas parauretrales o de Skene.

Meato Urinario

Es la abertura por cual la uretra se abre al exterior, es redondeado, de 3 a 4 mm de diámetro, en ocasiones es saliente y en otras deprimido, alrededor están las glándulas parauretrales.

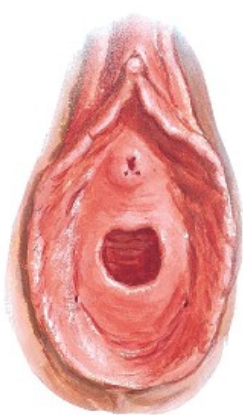
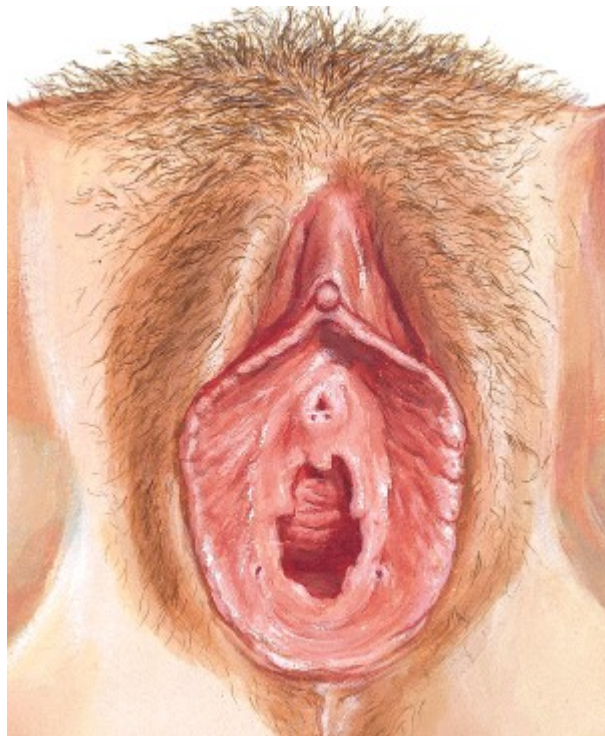


Es el orificio por el cual la vagina aboca al conducto vulvar, está cerrado parcialmente por el himen.

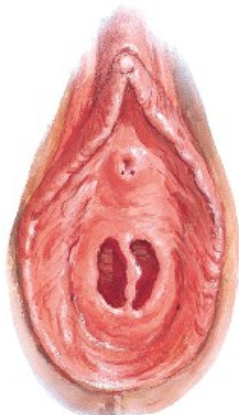
El himen en la mujer virgen presenta uno o varios agujeros para drenar las secreciones vaginales, en ocasiones está imperforado, produciendo la acumulación de los restos de la menstruación (hematocolpos), requiriendo una intervención quirúrgica. Está constituido por un repliegue mucoso cuyo espesor y resistencia es variable, los hay gruesos y carnosos, cuyo desgarramiento es doloroso y muy sangrante, los hay poco resistentes que se desgarran con facilidad, sin dolor ni sangrado significativo, los hay flexibles y elásticos, que se distiende y permiten el coito sin desgarrarse (himen complaciente). Su forma también es variable, por ejemplo se tiene:

- Tipo semilunar.- tiene forma de media luna
- Tipo anular o circular.- como un diafragma con un orificio ancho
- Tipo bilabiado.- presenta dos labios longitudinales.
- Tipo cribiforme.- Presenta varios agujeros pequeños.

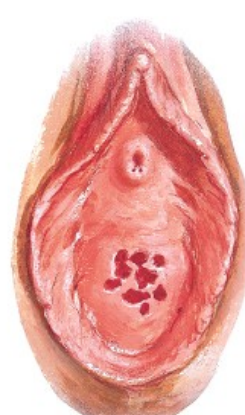
El himen en la mujer desflorada y nulípara, está desgarrado, formando 3 a 4 lengüetas, se respeta los bordes adherentes de la membrana. En la mujer que ha tenido hijos, los desgarramientos se han extendido más allá de los bordes adherentes, los colgajos se han retraído o esfacelado y no queda en el contorno más que unas formaciones mamelonadas llamadas carúnculas mirtiformes.



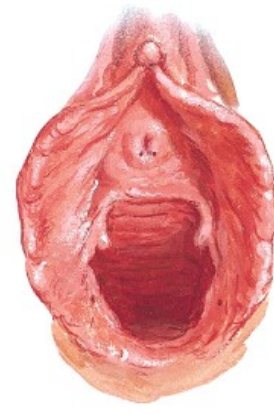
Anular hymen



Septate hymen



Cribriform hymen



Parous introitus

Tejido Celular Subcutáneo

Formado por una capa celular elástica, muy gruesa a nivel de los labios mayores, en los demás sitios es delgada, contiene pequeños vasos y nervios, la arteria perineal superficial y sus ramas, los nervios proceden del pudendo interno.

Aponeurosis Perineal Superficial

Su disposición es semejante a la del hombre, con la diferencia que su continuidad es interrumpida por el orificio vulvar, es de consistencia delgada.

Celda bulboclitórida

Está limitada por detrás con la línea bisquiática o borde posterior de los músculos transversos, por delante la sínfisis del pubis, a los lados por las ramas isquiopúbicas.

La pared inferior o piso está dada por la aponeurosis perineal superficial. La pared superior o techo por la aponeurosis perineal media o diafragma urogenital. Las paredes laterales están formadas por las ramas isquiopúbicas.

Su contenido está dado por:

1.- Conducto vulvar y uretra.

2.- **Raíces del clítoris.** Son dos, se insertan en la cara interna de las ramas isquiopúbica, rodeada de los músculos isquiocavernosos o isquioclitóridos, convergen para formar el cuerpo del clítoris.

3.- **Bulbos de la vagina.** Son dos formaciones eréctiles, separadas por el conducto vulvar, se hallan en la región vulvar, no en la vagina, por lo que se debería llamar bulbos vulvares, su constitución presenta:

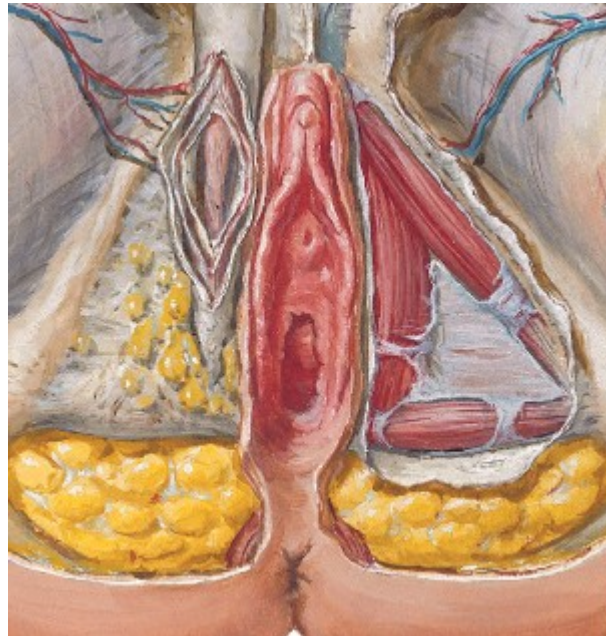
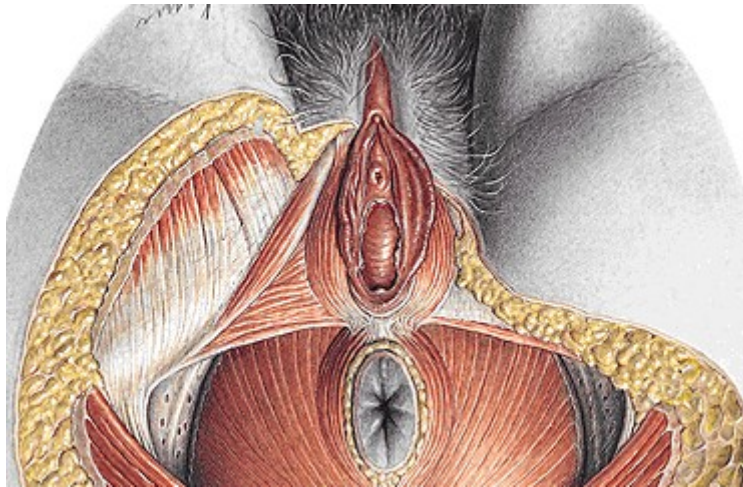
- **La cara externa**, es convexa, en relación con el cuerpo cavernoso, cubierta por el músculo bulbocavernoso o bulboclitórido o constrictor de la vagina.

- **La cara interna**, es cóncava, abarcando el segmento terminal del conducto de la uretra, la cara interna de los labios menores, las glándulas de Bartholino.

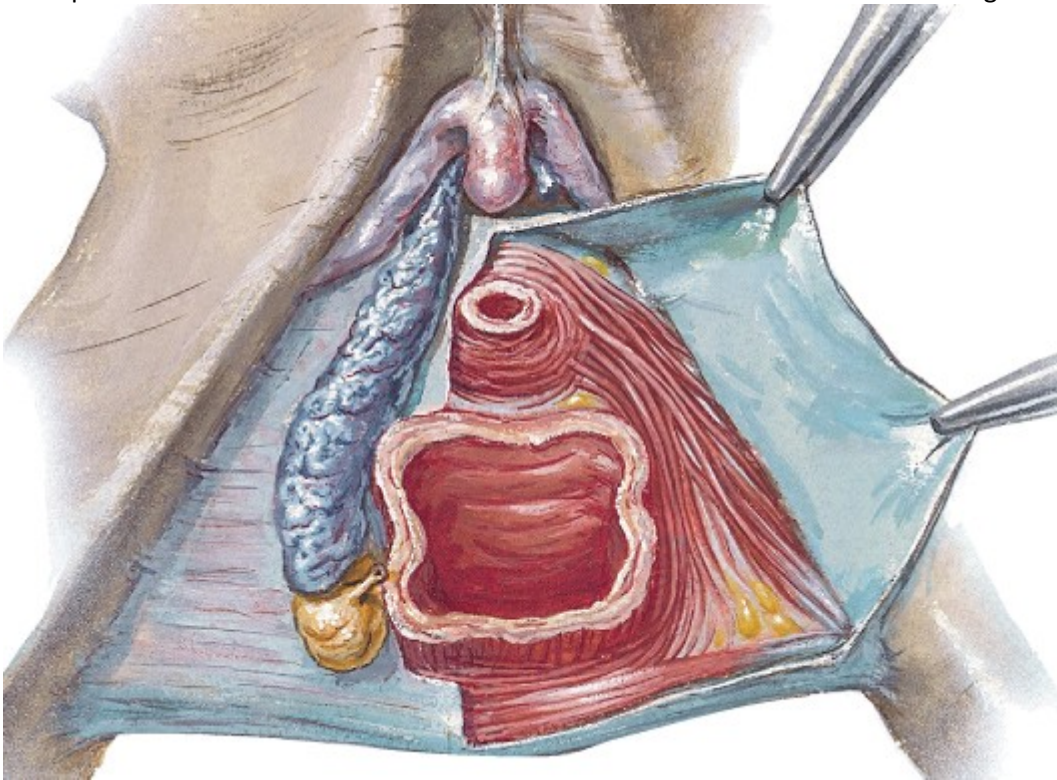
- **Los bordes**, el superior descansa sobre la aponeurosis perineal media, el inferior corresponde a la base de los labios menores.

- **Los extremos**, el posterior o base, bastante redondeado desciende hasta la fosa navicular, el anterior o vértice es muy delgado y afilado, se une en la región vestibular, entre el meato urinario y el clítoris, con el del lado opuesto y con el clítoris.

4.- **Músculos**, son tres a cada lado, los isquioclitóridos, los bulboclitóridos y los transversos superficiales.

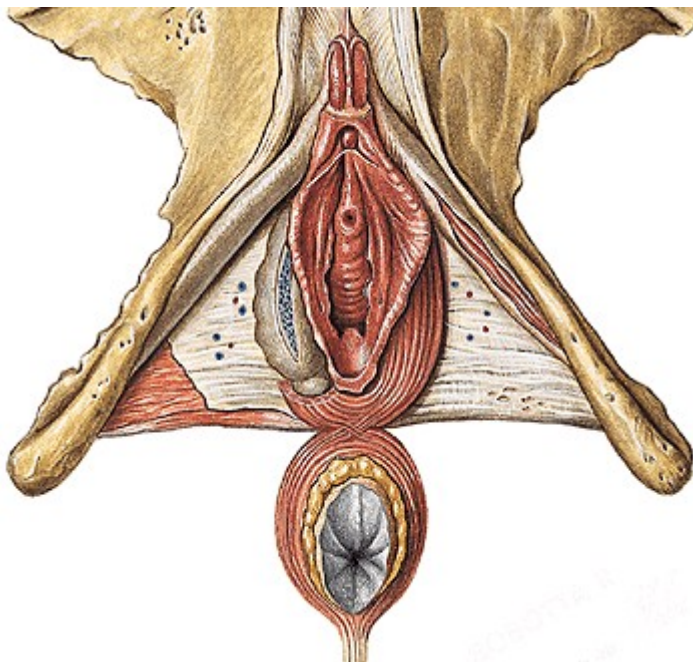


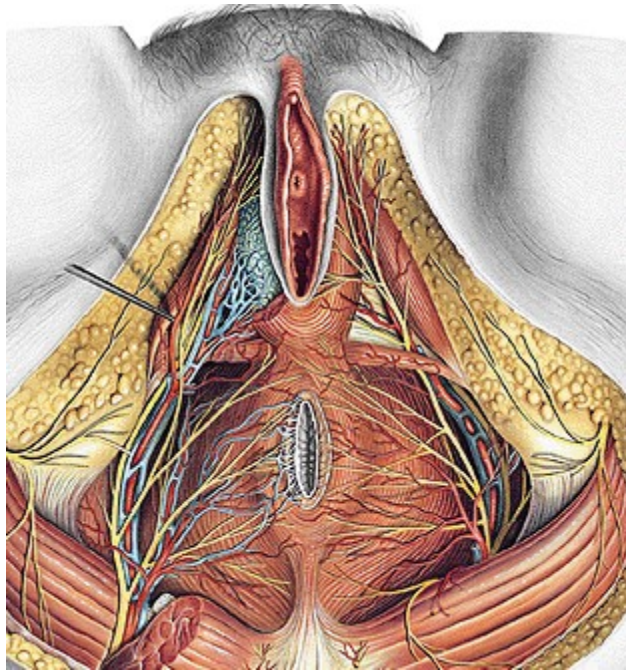
5.- **Glándulas vulvovaginales o de Bartholino**, son dos, situadas entre la cara interna de la extremidad posterior del bulbo y la base de los labios menores, su conducto excretor recorre la base de los labios menores y se abre en el surco que los separa del himen o de sus restos, en la unión del tercio posterior con los dos tercios anteriores de este surco.



6.- Vasos y nervios

La arteria perineal profunda o bulbosa, rama de la pudenda interna, los nervios proceden de la rama perineal del pudendo interno.

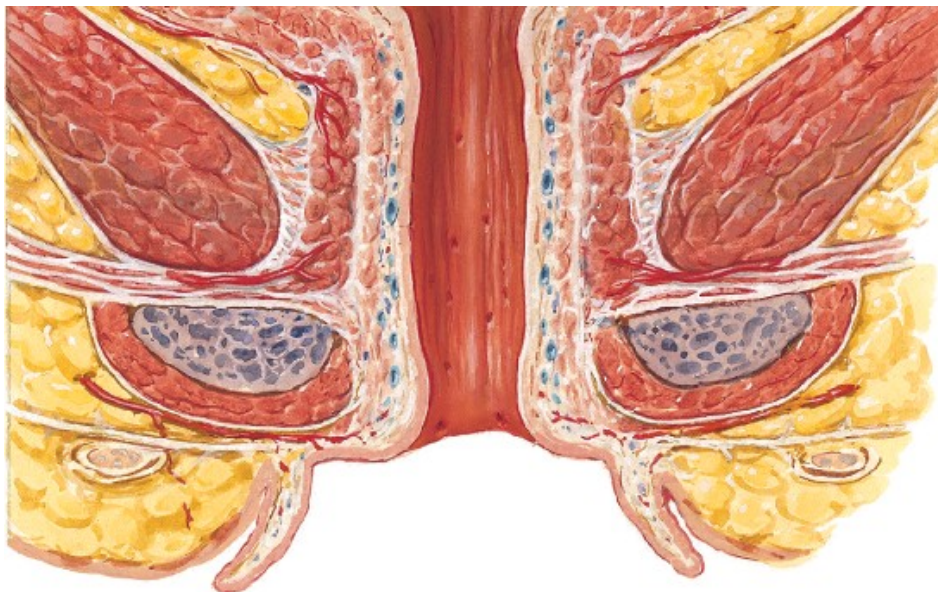



Diafragma Urogenital

Formado por la aponeurosis perineal media y profunda, entre ellas el músculo transverso profundo del periné, contiene a la arteria pudenda interna, que se divide en la arteria cavernosa y la dorsal del clítoris.

Al igual que en el hombre, la fosa isquiorectal envía una prolongación por encima del suelo urogenital.





UNIVERSIDAD LOS ÁNGELES DE CHIMBOTE

Anatomía Especializada

Dr. Rodríguez Villaizán